Association de Biologie Praticienne

70 avenue des Gobelins 75013 PARIS - Tél: 01 43 31 94 87 Fax : 01 43 37 39 92
Email : secretariatabp@orange.fr

Enregistrée à la Préfecture de la Région de l'Ile de France, délégation à la formation professionnelle, sous le N°11750 397 375
SIRET : 321 609 489 00034 – NAF 9499Z

Pr Marc ZANDECKI - Dr Franck GENEVIEVE
www.hematocell.fr
Experts Consultants chargés de la fabrication des échantillons et de l'exploitation des résultats

Anne-Marie Fihman
Responsable scientifique
Coordonnateur

Confrontations en Hématologie Cellulaire

N° 4/2016 Rapport final (12/12/2016)

Identifiant : ABP
Laboratoire :

Commentaires généraux

Echantillons :

Un jeu de lames N° 2016 4 A pour l'évaluation externe de la qualité et le DPC, et
Trois jeux de lames N° 2016 4B, 4C et 4D pour le Développement Professionnel Continu

Nb d'inscrits : 850 **Nb de réponses reçues : 708** **Nb de réponses exploitées : 708**

Commentaires portant sur l'envoi 2016 4.

2016 4 A : Syndrome myélodysplasique avec excès de blastes. Diagnostic régulièrement retrouvé (voir plus loin les statistiques de ce dossier). Sauf pour quelques biologistes, le diagnostic de syndrome myélodysplasqiue ou de leucémie aiguë était proposé. Patiente pour laquelle une action rapide était nécessaire. Quelques résultats discordants.

Critères de notation.
A : Suspicion de syndrome myélodysplasique, d'AREB ou de LA myéloïde, de leucémie aiguë; présence de blastes (indépendamment du décompte)
B : autres diagnostics (SMP, LMMC, ...) assez cohérents; ou/et blastes non vus
C,D : réponses trop éloignées du diagnostic

2016 4 B : Leucémie aiguë myélomonocytaire (ou LMMC type 2). Très grande hétérogénéité des diagnostics proposés. La qualité de la formule leucocytaire a été le principal critère de notation pour séparer A ou B. Globalement, le fait de n'avoir pas vu la "monocytose" orientait plus vers une LMC en transformation blastique, ou vers une LAM 1 ou 2. Un SMD/P inclassable a été également souvent proposé. Proposer le diagnostic de LMC en phase chronique sans autre commentaire était insuffisant, de même que "leucémie aiguë" sans autre commentaire. 8.7% des biologistes ont proposé en première hypothèse le diagnostic de LAM3v, certains mentionnant le tableau clinique comme aide au diagnostic: l'hémogramme devait au contraire signaler que, malgré une situation grave d'hémopathie avec clinique +/- évocatrice de CIVD, la cytologie était en défaveur d'une LAM3

Critères de notation.
A. Monocytose > 5%, myélémie > 10%, Blastes < 20%. Diagnostic de LMMC, LAM4, SMP ou SMD/P inclassable (LMMC ou autre), LMC atypique, particulière, ou en transformation blastique.
B. Décompte différent de celui de la note A. LMC sans précisions, leucémie aiguë sans commentaires
C,D. Aspect évoquant celui d'une LAM3, autres (erreurs de saisie par inversion de dossiers).

2016 4 C: L'identification d'une mégaloblastose carentielle n'a dans l'ensemble pas posé de problème avec 93% de bonnes réponses. La monocytose modérée est souvent relevée et discutée, ce qui est bien. Attention toutefois de bien rechercher les causes réactionnelles et de conseiller un contrôle à distance avant de conclure formellement à une LMMC (cas d'un certain nombre de propositions). Environ 5% de réponses très en retrait du résultat attendu.

Critères de notation : A : Analyse quantitative et qualitative correcte du frottis sanguin, diagnostic d'anémie mégaloblastique par carence vitaminique en VitB12 / folates probable; B : Proposition diagnostique juste mais réponse un peu en retrait (interprétation cytologique moins aboutie, signalement de cellules anormales dans la formule…); C ou D : réponse non adaptée ou irrecevable.

2016 4 D: L'anémie hémolytique est retenue par 91% des participants : la note A (88%) est attribuée aux réponses mettant en avant l'origine auto-immune, souvent étayée d'une argumentation prenant en compte le contexte carcinologique, la possible (mais improbable) imputabilité aux traitements reçus ou l'hypothèse d'un syndrome lymphoprolifératif sous jacent (c'était le cas). La note B (3%) est attribué aux réponses, moins satisfaisantes, retenant prioritairement une origine constitutionnelle à l'hémolyse (Anomalie membranaire ou déficit enzymatique). 8% des participants (note C) n'ont pas identifié l'anémie hémolytique, évoquant principalement une régénération post chimiothérapie (pour rappel le patient ne recevait qu'une hormonothérapie) : en pratique la méconnaissance d'une telle situation peut engendrer un retard diagnostique préjudiciable au patient, c'est le rôle du biologiste de la reconnaître, de la signaler et de conseiller les investigations complémentaires.

Critères de notation: A : Anémie hémolytique, réponse privilégiant une origine immune; B : Anémie hémolytique, réponse privilégiant une origine constitutionnelle; C : Proposition diagnostique argumentée mais anémie hémolytique non évoquée; D : proposition inadaptée (erreur de saisie, inversion de dossier…); E : Absence de réponse

Les erreurs de saisie (inversion de ligne dans la formule, erreur de saisie du diagnostic, inversion de dossier, ...) deviennent fréquentes, sans doute liées à l'urgence (> 30% des connexions se font le dernier jour de la confrontation).

Il n'est pas possible aux experts de saisir les résultats à votre place, ou de modifier ou d'annuler des saisies incorrectes (problème de traçabilité).

Bien cordialement et merci de votre confiance

Bonnes fêtes de fin d'année

Signatures :

Madame AM Fihman
secrétaire générale de l'ABP

Pr Marc Zandecki

Dr Franck Geneviève

Dossier 2016-4/A: Syndrome myélodysplasique avec excès de blastes

Données clinico-biologiques:

Femme de 84 ans atteinte de la maladie d'Alzheimer. Le médecin traitant, est appelé en consultation par la fille de la patiente pour une lésion cutanée de la jambe gauche (qui se révèlera être un ulcère). Il objective plusieurs macules purpuriques diffuses sur la même jambe : il évoque un purpura de Bateman mais, comme il trouve en plus la patiente asthénique et très pâle il fait réaliser un hémogramme en urgence dans votre laboratoire. Les résultats sont les suivants : leucocytes = 2.51 G/L, hémoglobine = 6.2 g/dL, VGM = 105,7 fL, CCMH = 32.3 g/dL, plaquettes = 15 G/L.

Une vérification microscopique de la formule leucocytaire est justifiée par les cytopénies (messages d'alerte de l'automate : anémie, leucopénie, neutropénie). Cela vous permet-il de proposer un diagnostic ?

Critères de notation ABP.
A : Suspicion de syndrome myélodysplasique, d'AREB ou de LA myéloïde, de leucémie aiguë; présence de blastes (indépendamment du décompte)
B : autres diagnostics (SMP, LMMC, ...) assez cohérents; ou/et blastes non vus
C,D : réponses trop éloignées du diagnostic

Images:

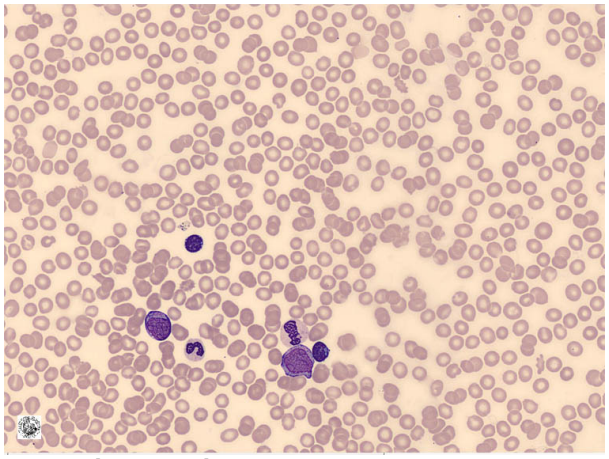

1. Frottis sanguin
Rares leucocytes

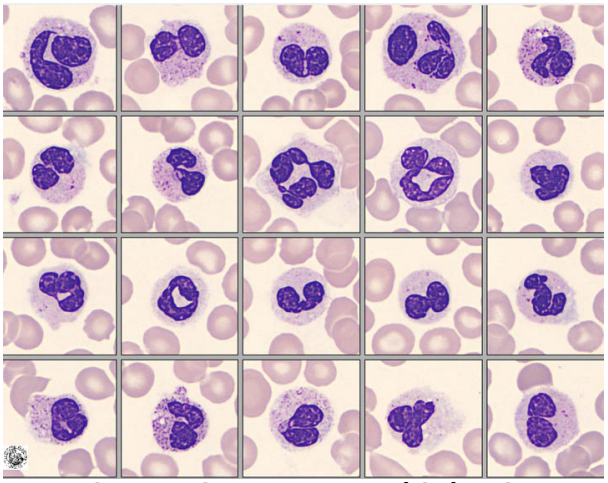

2. Frottis sanguin. Images numérisées des polynucléaires neutrophiles (1)
Quelques uns de neutrophiles sont géants, avec un noyau de segmentation anormale; le cytoplasme est parfois nettement hypogranuleux

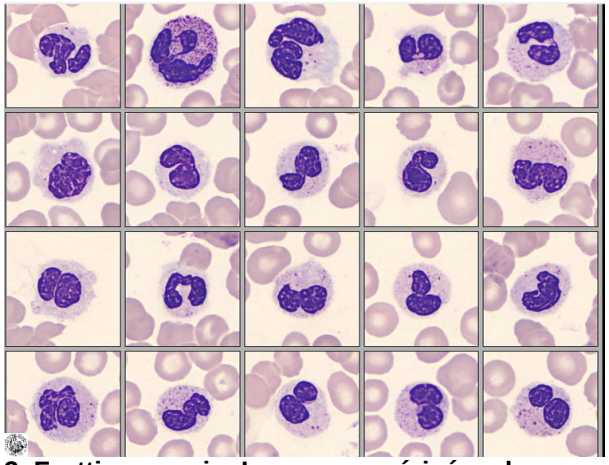

3. Frottis sanguin. Images numérisées des polynucléaires neutrophiles (2)
Aspect comparable à celui de l'image précédente

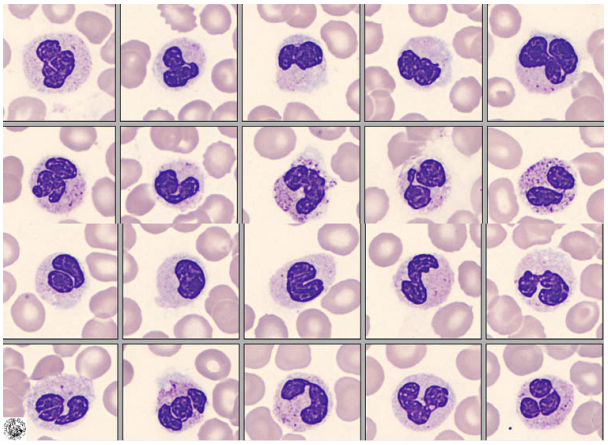

4. Frottis sanguin. Images numérisées des polynucléaires neutrophiles (3)
La dégranulation des neutrophiles est plus facile à apprécier quand neutrophiles normaux et agranulaires coexistent

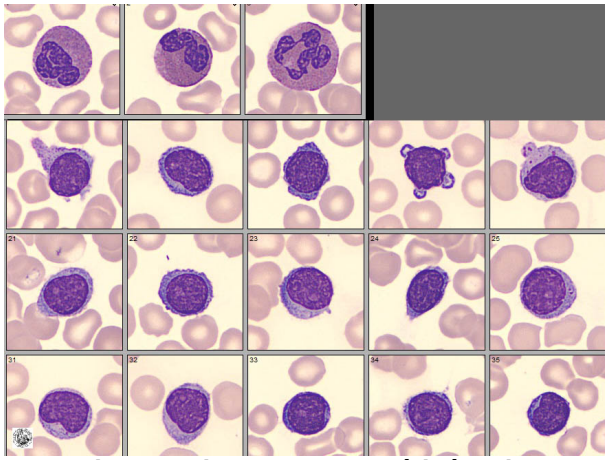

5. Frottis sanguin. Images numérisées des éosinophiles et lymphocytes
Pas de particularités notables

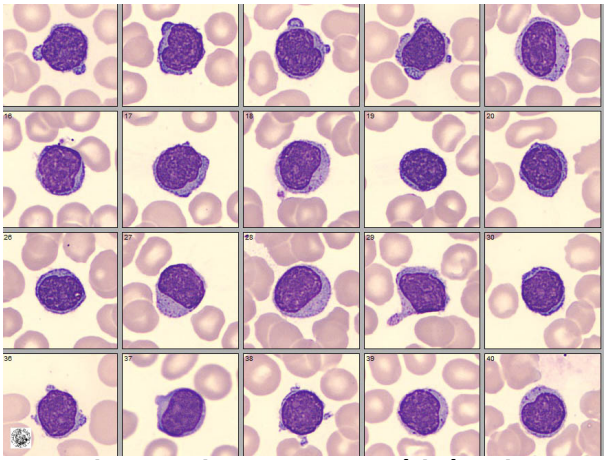

6. Frottis sanguin. Images numérisées des lymphocytes
Pas de particularités notables

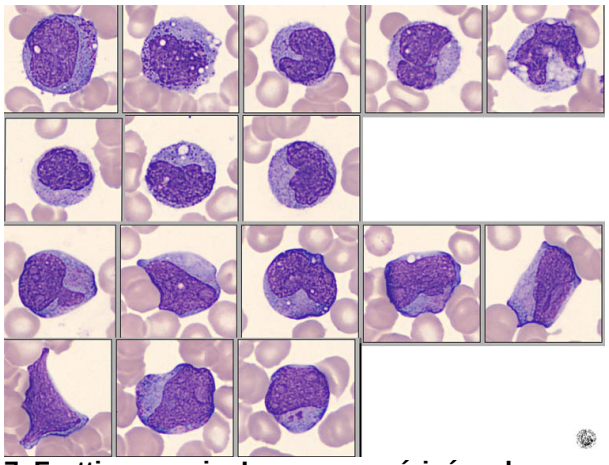

7. Frottis sanguin. Images numérisées des monocytes et des blastes
Pas de particularités notables pour les monocytes (2 rangées du haut). Les blastes (deux rangées du bas) présentent parfois un bourgeon nucléaire; quelques granulations sont souvent présentes, plus ou moins grandes et poyédriques.

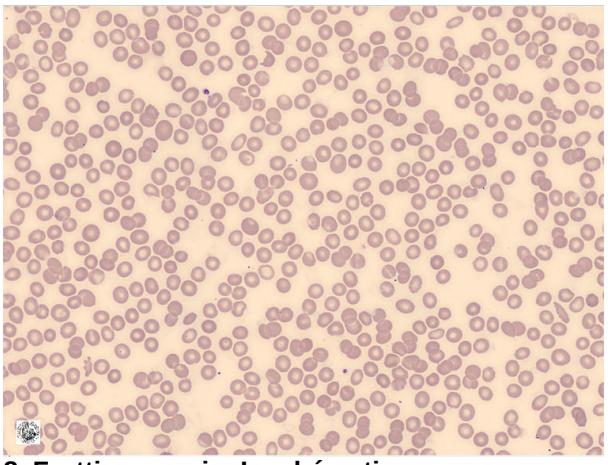

8. Frottis sanguin. Les hématies
Pas de particularités notables

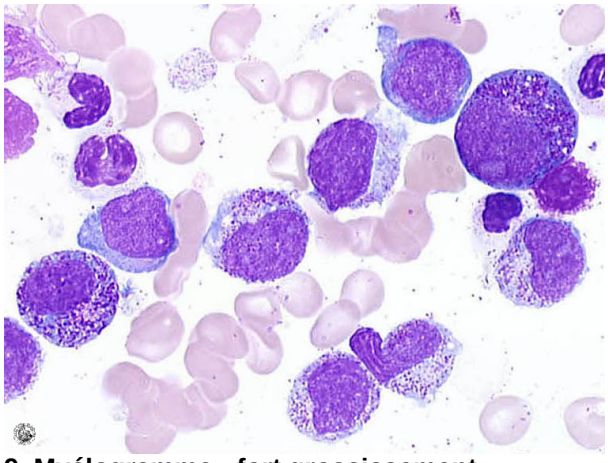

9. Myélogramme : fort grossissement
Divers stades de la lignée granulocytaire. Deux blastes

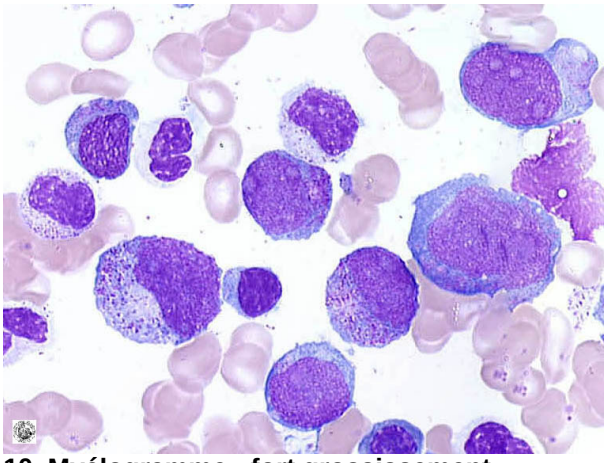

10. Myélogramme : fort grossissement
Quelques blastes, de taille variable, contenant (=myéloblastes) ou non des granulations

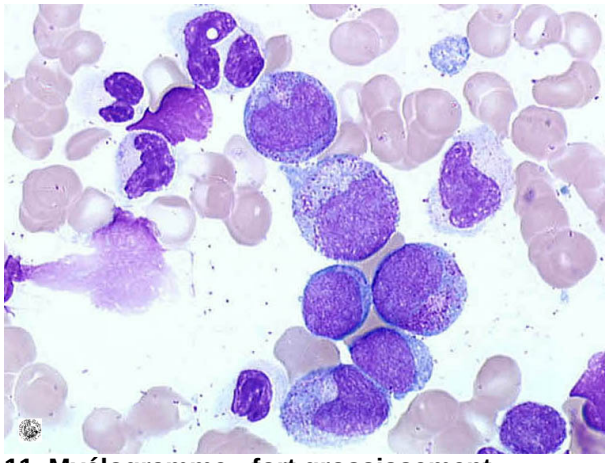

11. Myélogramme : fort grossissement
Lignée granulocytaire : cellules sans et avec granulations coexistent

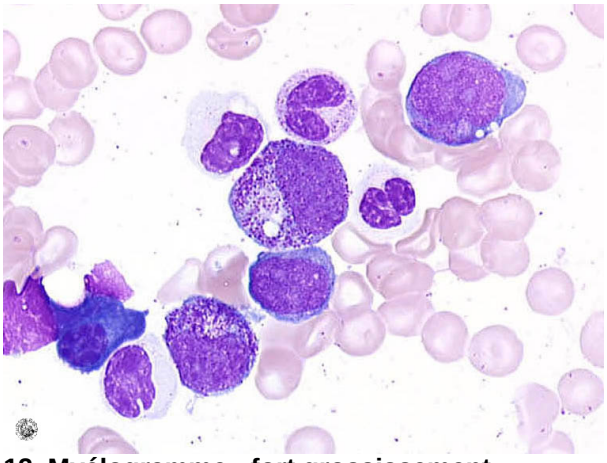

12. Myélogramme : fort grossissement
Autre image de la dysgranulopoïèse

Votre réponse :

Formule (%)	Vos résultats %	Z-score	Ensemble des réponses % attendu	Méd.	Moy.	Mini	Maxi	E-Type
Nb de leucocytes (en Giga/l)	-		2.5	0,0	0,0	0,0	0,0	0,0
Polynucléaires neutrophiles	-		49 %	46,0 %	46,3 %	31,0 %	62,0 %	5,2
Polynucléaires éosinophiles	-		1 %	2,0 %	2,0 %	0,0 %	6,0 %	0,0
Polynucléaires basophiles	-		2 %	0,0 %	0,0 %	0,0 %	38,0 %	0,0
Lymphocytes	-		37 %	38,0 %	38,0 %	2,0 %	54,0 %	5,1
Monocytes	-		7 %	6,0 %	5,8 %	0,0 %	28,0 %	1,3
Lymphocytes hyperbasophiles (type MNI)	-		0 %	0,0 %	0,0 %	0,0 %	15,0 %	0,0
Métamyélocytes neutrophiles	-		0 %	0,0 %	0,0 %	0,0 %	6,0 %	0,0
Myélocytes neutrophiles	-		0 %	0,0 %	0,0 %	0,0 %	20,0 %	0,0
Promyélocytes neutrophiles	-		0 %	0,0 %	0,0 %	0,0 %	5,0 %	0,0
Blastes	-		4 %	7,0 %	6,7 %	0,0 %	27,0 %	1,8
Cellules anormales (préciser en commentaire)	-		0 %	0,0 %	0,0 %	0,0 %	22,0 %	0,0
Erythroblastes (pour 100 leucocytes)	-			0,0	0,0	0,0	11,0	0,0

Réponses de l'ensemble des participants :

Nombre de participants : 708

Hypothèse diagnostique principale :

Nombre de réponses analysées : 708

- Suspicion d'AREB ou de LA myéloïde avec dysplasie : 46%
- Suspicion de syndrome myélodysplasique : 24%
- Suspicion de leucémie aiguë : 8%
- Leucémie aiguë myéloïde (LAM) post syndrome myélodysplasique : 7%
- Suspicion de leucémie aiguë myéloblastique (LAM1 ou LAM2 - FAB) : 6%
- Aspect évoquant un Syndrome Myélodysplasique / Myéloprolifératif (LMMC ou SMD/SMP inclassable) : 2
- Réponse en texte libre : 1%
- Suspicion de leucémie aiguë promyélocytaire (LAM3 - FAB) : 1%
- Suspicion de leucémie aiguë myélomonocytaire (LAM4 - FAB) : 1%
- Autres : 3%

Note de l'ensemble des abonnés :

Nombre de réponses analysées : 708

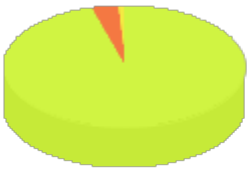

- A : 96%
- B : 3%
- C : 1%

Analyse statistique des autres paramètres saisis :

Hypothèse diagnostique secondaire :

Nombre de réponses analysées : 394

- Suspicion d'AREB ou de LA myéloïde avec dysplasie : 25%
- Suspicion de syndrome myélodysplasique : 21%
- Leucémie aiguë myéloïde (LAM) post syndrome myélodysplasique : 19%
- Suspicion de leucémie aiguë : 13%
- Suspicion de leucémie aiguë myéloblastique (LAM1 ou LAM2 - FAB) : 7%
- Réponse en texte libre : 3%
- Thrombopénie majeure (résultat téléphoné au Médecin prescripteur) : 3%
- Aspect évoquant un Syndrome Myélodysplasique / Myéloprolifératif (LMMC ou SMD/SMP inclassable) : 3
- Suspicion de leucémie aiguë monoblastique (LAM5 - FAB) : 2%
- Autres : 5%

Commentaires GR :

Nombre de réponses analysées : 298

- Macrocytose : 45%
- Poïkilocytose : 22%
- Anisochromasie : 7%
- Hypochromie : 7%
- Hématies en rouleaux : 7%
- Dacryocytes (Hématies en larme) : 3%
- Hématies en cible : 3%
- Schizocytes : 2%
- Polychromatophilie : 1%
- Echinocytes : 1%
- Corps de Jolly : 0%

Commentaires Plaquettes :

Nombre de réponses analysées : 54

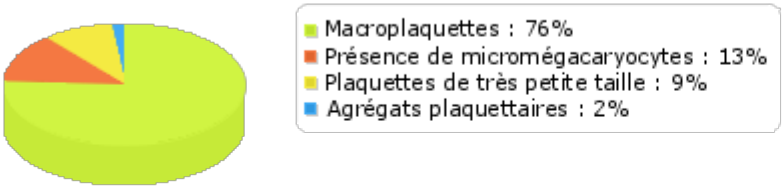

Commentaires leucocytes :

Nombre de réponses analysées : 581

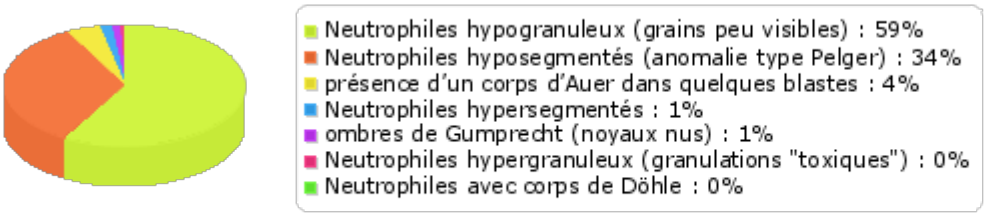

Dossier 2016-4/B: Leucémie aiguë myélomonocytaire (LAM4 – FAB)

Données clinico-biologiques:

Femme de 66 ans. A présenté il y a 4 ans un adénocarcinome mammaire, traité par chirurgie et radiothérapie (sans chimiothérapie). Bronchite il y a 10 jours, traitée par amoxicilline. Persistance d'une asthénie et apparition d'hématomes spontanés et de pétéchies. Un hémogramme est prescrit, qui objective une anémie (Hb = 9 g/dL), une hyperleucocytose (173 G/L) avec 5% de blastes et une thrombopénie (N° PLT = 33 G/L). Le médecin traitant adresse la patiente au service des urgences du CH. A l'entrée : patiente apyrétique, pétéchies sur l'ensemble du corps, s'aggravant depuis une semaine, avec hématomes spontanés (3 x 3 cm) sur les cuisses, absence de syndrome tumoral (ni adénopathies ni hépatosplénomégalie), absence d'hypertrophie gingivale, absence d'hypoesthésie de la houppe du menton.
Hémogramme : leucocytes = 201 G/L ; hémoglobine = 6.5 g/dL ; VGM = 106 fL ; CCMH = 31.7 g/dL ; plaquettes = 22 G/L.
Quelle hypothèse ou orientation diagnostique proposeriez-vous ?

Critères de notation ABP.
A. Monocytose > 5%, myélémie > 10%, Blastes < 20%. Diagnostic de LMMC, LAM4, SMP ou SMD/P inclassable (LMMC ou autre), LMC atypique, particulière, ou en transformation blastique.
B. Décompte différent de celui de la note A. LMC sans précisions, leucémie aiguë sans commentaires
C, D. Aspect évoquant celui d'une LAM3, autres (erreurs de saisie par inversion de dossiers).

Images:

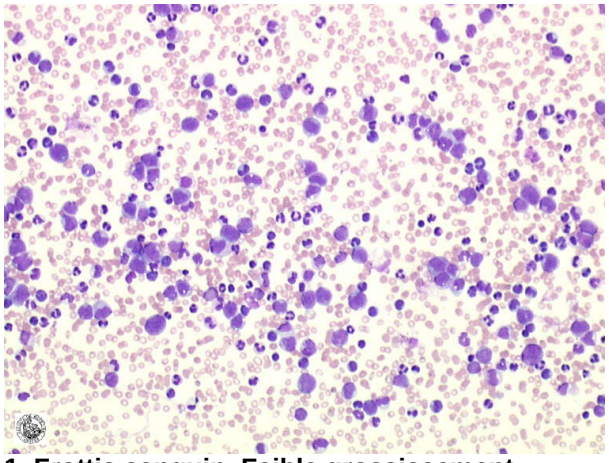

1. Frottis sanguin. Faible grossissement
L'aspect du frottis sanguin au faible grossissement confirme la grande hyperleucocytose et l'aspect général des cellules oriente vers une pathologie myéloïde plutôt que lymphoïde

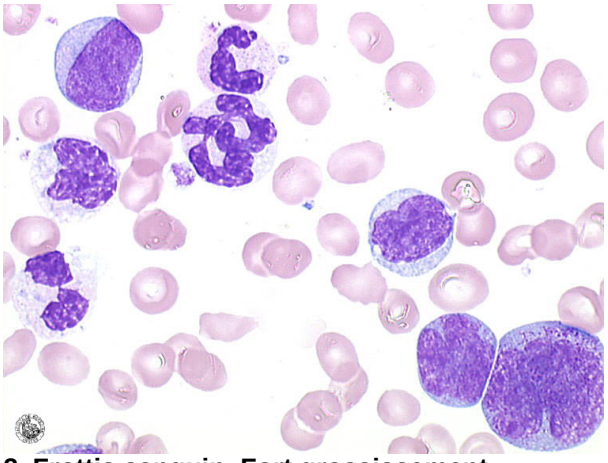

2. Frottis sanguin. Fort grossissement
Plusieurs polynucléaires neutrophiles, 1 monocyte au centre, 2 blastes (en haut à G et en bas à D), et un promyélocyte

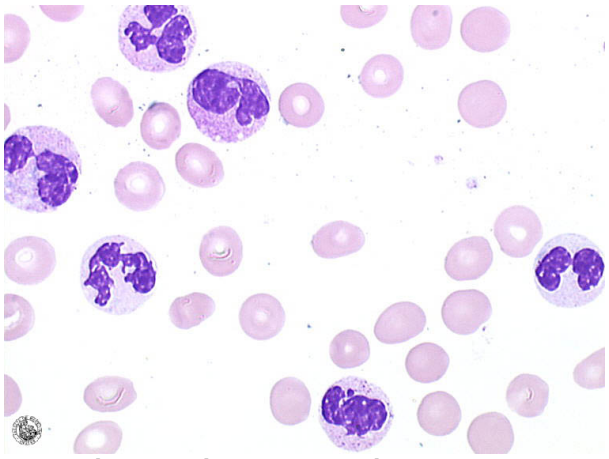

3. Frottis sanguin. Fort grossissement
Plusieurs polynucléaires neutrophiles, avec niveaux variables de dégranulation (l'un des PNN possède un noyau avec plusieurs spicules : signe orientant vers une myélodysplasie si nombre de spicules au moins égal à 4)

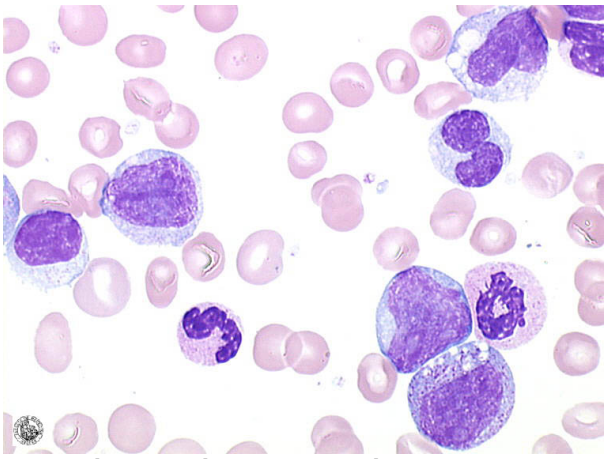

4. Frottis sanguin. Fort grossissement
Trois monocytes (partie supérieure), un blaste, un promyélocyte, un lymphocyte et des neutrophiles matures (dont un avec noyau pluri spiculé)

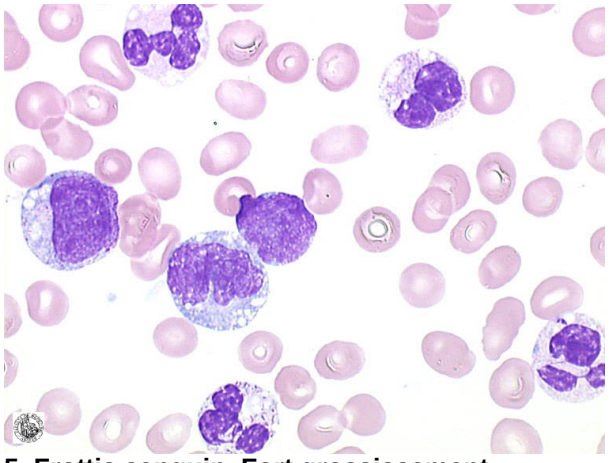

5. Frottis sanguin. Fort grossissement
Monocyte et blaste au centre

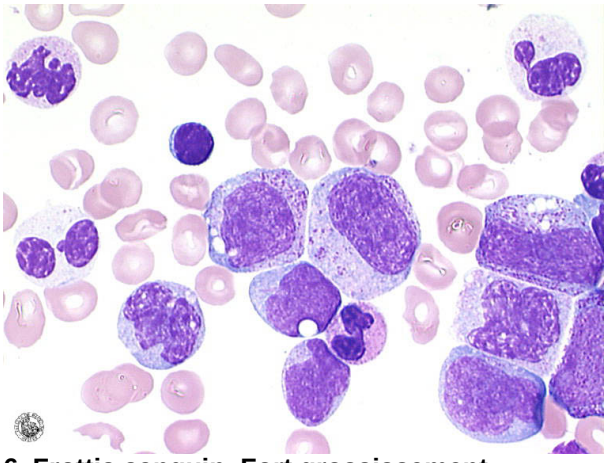

6. Frottis sanguin. Fort grossissement
Myélémie, blaste, monocyte, lymphocyte, polynucléaires neutrophiles dont un nettement dégranulé

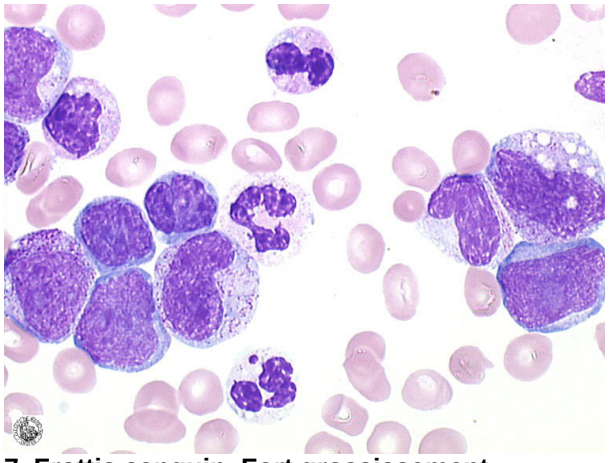

7. Frottis sanguin. Fort grossissement
Les monocytes sont parfois difficiles à identifier, notamment quand ils sont rétractés sur eux-mêmes (deux cellules au centre gauche)

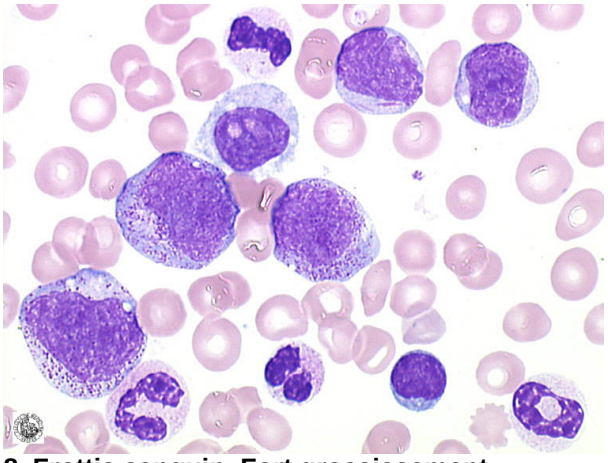

8. Frottis sanguin. Fort grossissement
Un blaste contenant deux bâtonnets d'Auer

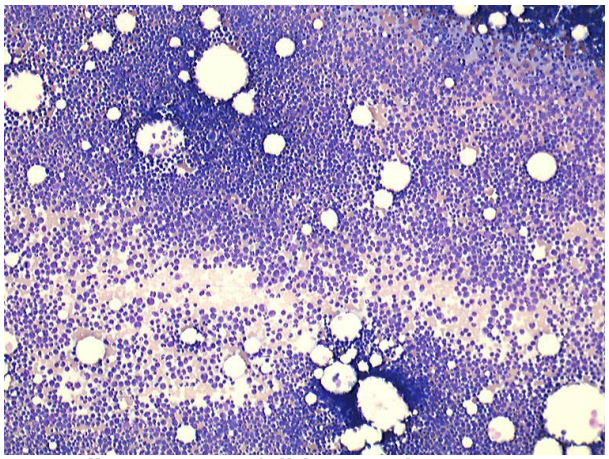

9. Moelle osseuse ; faible grossissement
Moelle très richement cellulaire

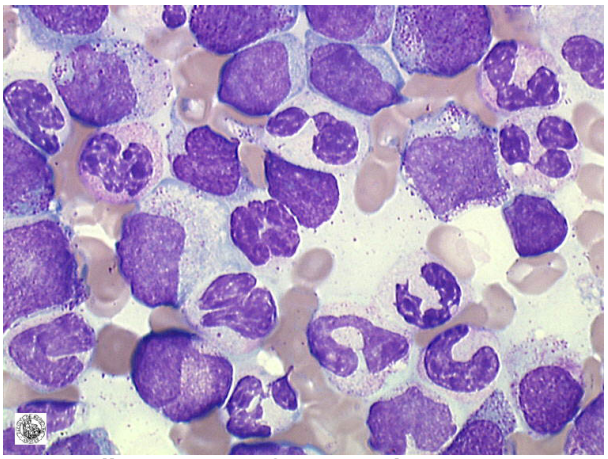

10. Moelle osseuse ; fort grossissement
Grande richesse en granulocytes à tous stades de différenciation ; Trois blastes (en haut et à droite)

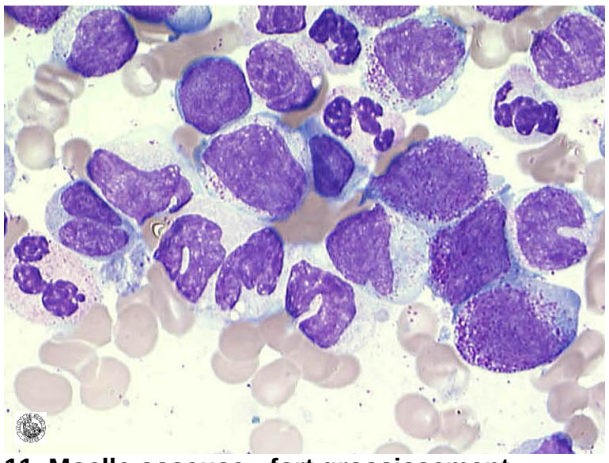

11. Moelle osseuse ; fort grossissement
Un petit blaste avec rapport N/C très élevé (en haut)

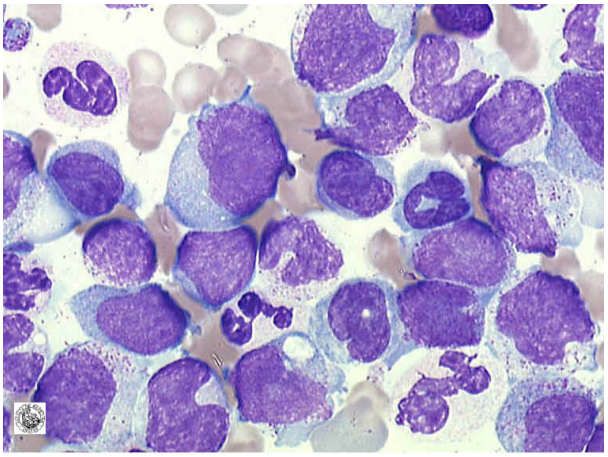

12. Moelle osseuse ; fort grossissement
Un petit et un grand blaste, ainsi que plusieurs monocytes

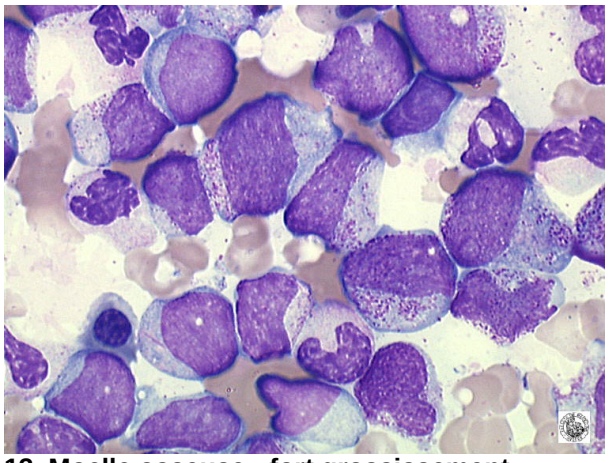

13. Moelle osseuse ; fort grossissement
0n observait un corps d'Auer dans un très petit nombre de blastes médullaires (

Votre réponse :

Formule (%)	Vos résultats %	Z-score	Ensemble des réponses % attendu	Méd.	Moy.	Mini	Maxi	E-Type
Nb de leucocytes (en Giga/l)	-		201	0,0	0,0	0,0	0,0	0,0
Polynucléaires neutrophiles	-		40 %	47,0 %	47,2 %	18,0 %	76,0 %	6,5
Polynucléaires éosinophiles	-		0 %	0,0 %	0,0 %	0,0 %	5,0 %	0,0
Polynucléaires basophiles	-		0 %	0,0 %	0,0 %	0,0 %	4,0 %	0,0
Lymphocytes	-		3 %	5,0 %	4,9 %	0,0 %	37,0 %	1,2
Monocytes	-		13 %	10,0 %	10,0 %	0,0 %	25,0 %	2,5
Lymphocytes hyperbasophiles (type MNI)	-		0 %	0,0 %	0,0 %	0,0 %	7,0 %	0,0
Métamyélocytes neutrophiles	-		6 %	6,0 %	5,9 %	0,0 %	25,0 %	1,4
Myélocytes neutrophiles	-		18 %	12,0 %	11,7 %	0,0 %	41,0 %	2,9
Promyélocytes neutrophiles	-		16 %	6,0 %	6,0 %	0,0 %	40,0 %	1,4
Blastes	-		4 %	10,0 %	9,5 %	0,0 %	60,0 %	2,5
Cellules anormales (préciser en commentaire)	-		0 %	0,0 %	0,0 %	0,0 %	29,0 %	0,0
Erythroblastes (pour 100 leucocytes)	-		1	0,0	0,0	0,0	2,0	0,0

Réponses de l'ensemble des participants :

Nombre de participants : 704

Hypothèse diagnostique principale :

Nombre de réponses analysées : 703

- Suspicion de leucémie aiguë myélomonocytaire (LAM4 - FAB) : 22%
- Suspicion de leucémie myélomonocytaire chronique : 9%
- Aspect de LMC en transformation blastique : 9%
- Suspicion de leucémie aiguë promyélocytaire (LAM3 - FAB) : 9%
- Aspect évoquant un Syndrome Myélodysplasique / Myéloprolifératif (LMMC ou SMD/SMP inclassable) : 8
- Suspicion de leucémie aiguë myéloblastique (LAM1 ou LAM2 - FAB) : 8%
- Aspect évocateur de leucémie myéloïde chronique : 7%
- Suspicion de leucémie aiguë : 7%
- Suspicion de leucémie aiguë myéloïde (LAM) secondaire : 5%
- Autres : 17%

Note de l'ensemble des abonnés :

Nombre de réponses analysées : 704

- A : 69%
- B : 22%
- C : 9%
- D : 0%

Analyse statistique des autres paramètres saisis :

Hypothèse diagnostique secondaire :

Nombre de réponses analysées : 466

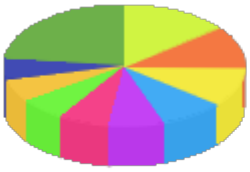

- Suspicion de leucémie aiguë myélomonocytaire (LAM4 - FAB) : 15%
- Suspicion de leucémie myélomonocytaire chronique : 11%
- Suspicion de leucémie aiguë : 11%
- Aspect évoquant un Syndrome Myélodysplasique / Myéloprolifératif (LMMC ou SMD/SMP inclassable) : 9
- Transformation blastique d'un Syndrome Myéloprolifératif (SMP) : 7%
- Aspect de LMC en transformation blastique : 7%
- Suspicion de leucémie aiguë myéloblastique (LAM1 ou LAM2 - FAB) : 6%
- Suspicion de leucémie aiguë myéloïde (LAM) secondaire : 6%
- Aspect évocateur d'un syndrome myéloprolifératif (de classement précis difficile) : 5%
- Autres : 23%

Commentaires GR :

Nombre de réponses analysées : 199

- Poïkilocytose : 41%
- Macrocytose : 31%
- Anisochromasie : 7%
- Dacryocytes (Hématies en larme) : 6%
- Schizocytes : 6%
- Hypochromie : 4%
- Hématies en cible : 2%
- Sphérocytes : 1%
- Parasite intraérythrocytaire : 1%
- Elliptocytes : 1%
- Hématies en rouleaux : 1%

Commentaires Plaquettes :

Nombre de réponses analysées : 21

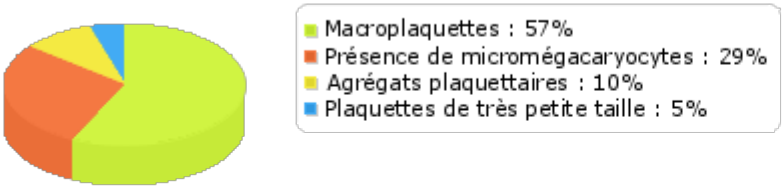

Commentaires leucocytes :

Nombre de réponses analysées : 330

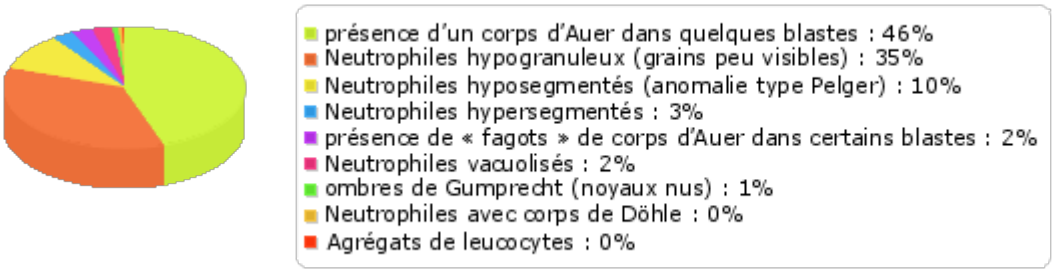

Dossier 2016-4/C: Anémie mégaloblastique (Carence en vitamine B12)

Données clinico-biologiques:

Patient de 80 ans, adressé à l'hôpital pour une dyspnée de repos, majorant une dyspnée d'effort qui s'est installée progressivement depuis plusieurs mois. Le courrier du médecin traitant fait état d'une anémie observée depuis un an, qui se majore progressivement également. Ses antécédents comportent diabète de type 2 insulinorequérant, HTA, goutte, hypercholestérolémie et une hémicolectomie gauche pour adénocarcinome il y a plus de 10 ans. Son traitement habituel associe Clopidogrel, Lantus, Novorapid, Ramipril, Bisoprolol, Silodosine, Esoméprazole. A l'admission le patient présente une hypoxie et une polypnée à 30/min. L'urgentiste diagnostique une décompensation d'insuffisance cardiaque globale.

L'hémogramme réalisé dans le bilan biologique d'entrée montre

GB 13.2 $10^{e}9$/L, GR 1.97 $10^{e}12$/L, Hgb 86 g/L, VGM 121 fl, TCMH 43.6 pg, CCMH 360 g/L, plaquettes 286 $10^{e}9$/L, réticulocytes 83 $10^{e}9$/L

Quelle est votre interprétation et que proposez-vous ?

Critères de notation :

A : Analyse quantitative et qualitative correcte du frottis sanguin, en faveur du diagnostic d'une probable anémie mégaloblastique par carence vitaminique en VitB12 / folates.

B : Proposition diagnostique juste mais réponse un peu en retrait (interprétation cytologique moins aboutie, signalement de cellules anormales dans la formule…)

C ou D : réponse non adaptée ou irrecevable.

Images:

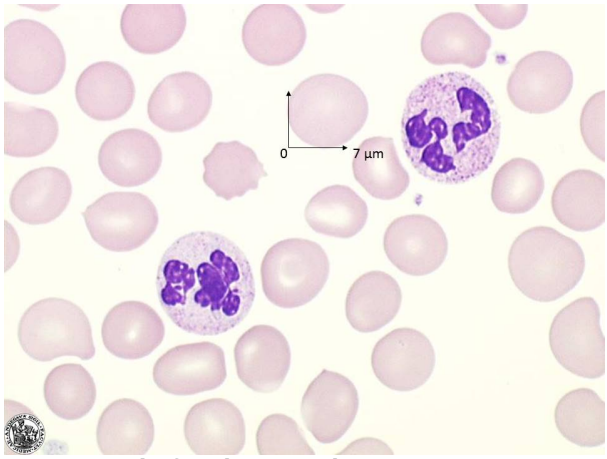

1. Aspect du frottis sanguin
Présence de macro-ovalocytes et de polynucléaires neutrophiles à noyau hypersegmenté

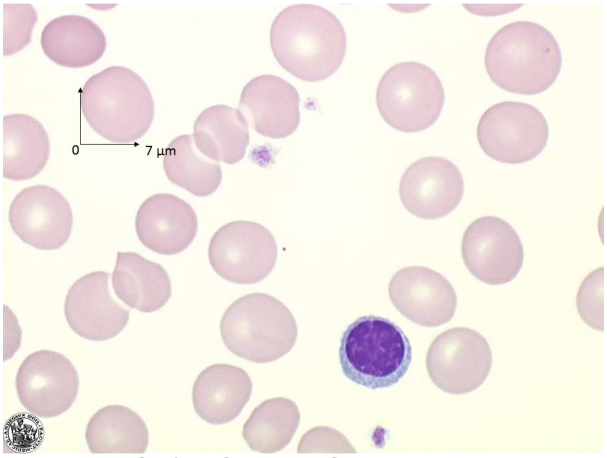

2. Aspect du frottis sanguin
Présence de macro-ovalocytes (de nombreuses hématies apparaissent plus grandes que les petits lymphocytes)

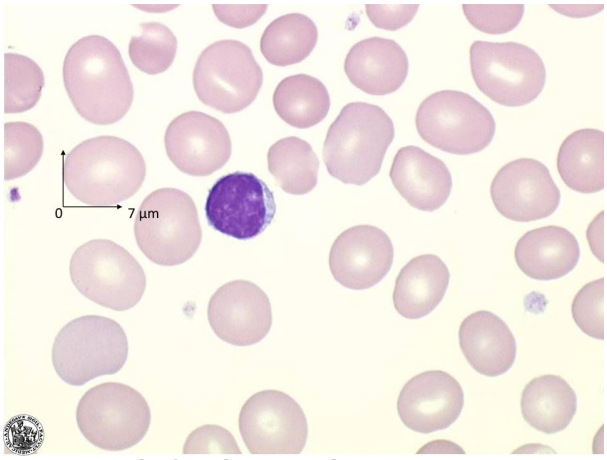

3. Aspect du frottis sanguin
Présence de macro-ovalocytes (de nombreuses hématies apparaissent plus grandes que les petits lymphocytes)

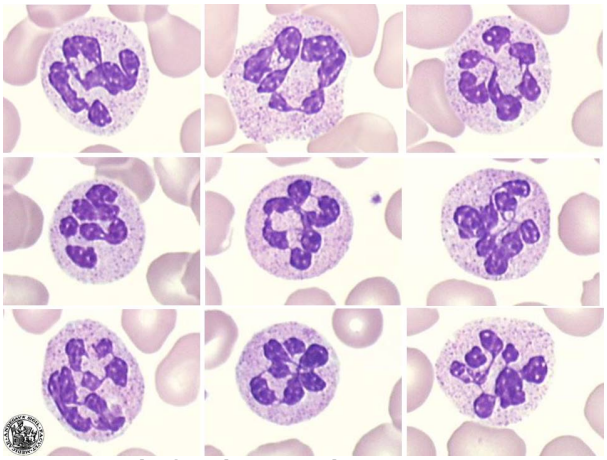

4. Aspect du frottis sanguin
Hypersegmentation nucléaire des polynucléaires neutrophiles. La plupart des cellules présentent plus de cinq lobes nucléaires, souvent sept ou plus. Le déficit en cobalamine entraîne entre autre un dysfonctionnement des ADN ligases, à l'origine de cette anomalie morphologique.

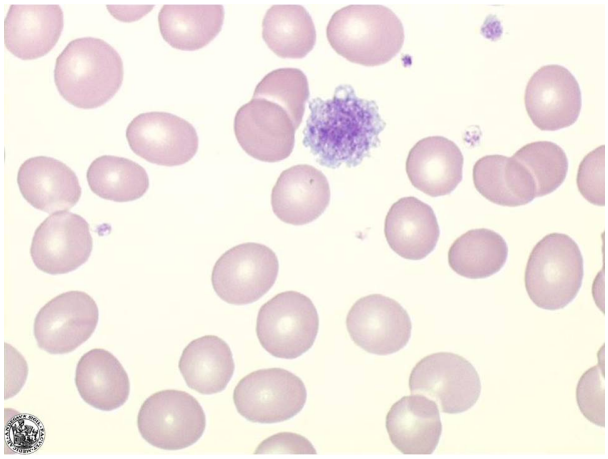

5. Aspect du frottis sanguin
Macro-ovalocytes et une plaquette géante

Votre réponse :

Formule (%)	Vos résultats %	Z-score	Ensemble des réponses % attendu	Méd.	Moy.	Mini	Maxi	E-Type
Nb de leucocytes (en Giga/l)	-		13.2	0,0	0,0	0,0	0,0	0,0
Polynucléaires neutrophiles	-		78 %	77,0 %	76,4 %	52,0 %	93,0 %	4,1
Polynucléaires éosinophiles	-		1 %	1,0 %	1,0 %	0,0 %	3,0 %	0,0
Polynucléaires basophiles	-		0 %	0,0 %	0,0 %	0,0 %	2,0 %	0,0
Lymphocytes	-		11 %	10,0 %	9,8 %	2,0 %	42,0 %	2,1
Monocytes	-		10 %	12,0 %	12,1 %	2,0 %	22,0 %	2,4
Lymphocytes hyperbasophiles (type MNI)	-		0 %	0,0 %	0,0 %	0,0 %	10,0 %	0,0
Métamyélocytes neutrophiles	-		0 %	0,0 %	0,0 %	0,0 %	8,0 %	0,0
Myélocytes neutrophiles	-		0 %	0,0 %	0,0 %	0,0 %	5,0 %	0,0
Promyélocytes neutrophiles	-		0 %	0,0 %	0,0 %	0,0 %	7,0 %	0,0
Blastes	-		0 %	0,0 %	0,0 %	0,0 %	11,0 %	0,0
Cellules anormales (préciser en commentaire)	-		0 %	0,0 %	0,0 %	0,0 %	16,0 %	0,0
Erythroblastes (pour 100 leucocytes)	-		0	0,0	0,0	0,0	4,0	0,0

Réponses de l'ensemble des participants :

Nombre de participants : 702

Hypothèse diagnostique principale :

Nombre de réponses analysées : 702

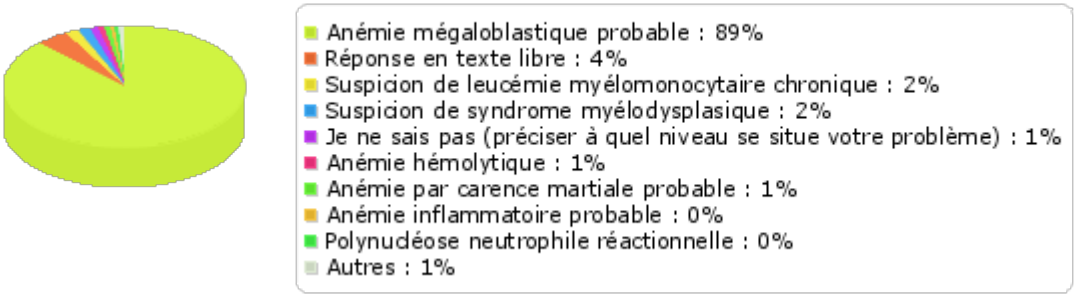

Note de l'ensemble des abonnés :

Nombre de réponses analysées : 702

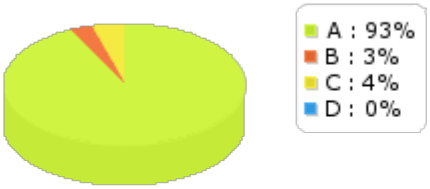

Analyse statistique des autres paramètres saisis :

Hypothèse diagnostique secondaire :

Nombre de réponses analysées : 121

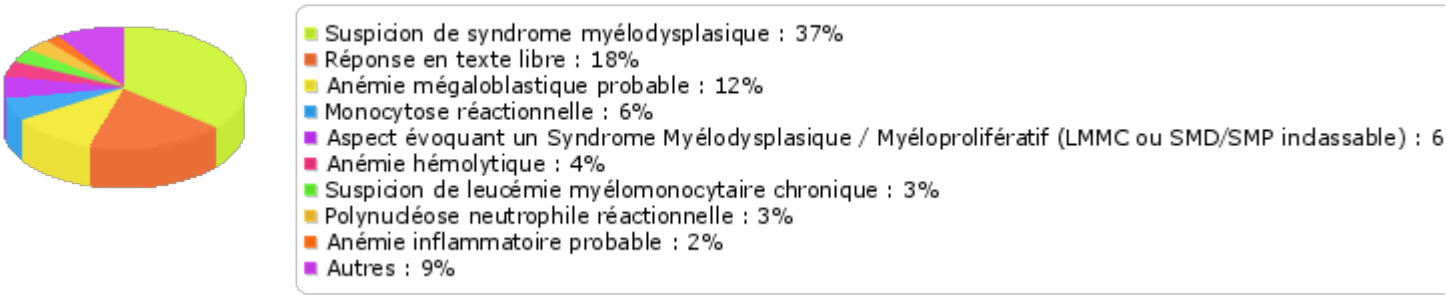

Commentaires GR :

Nombre de réponses analysées : 481

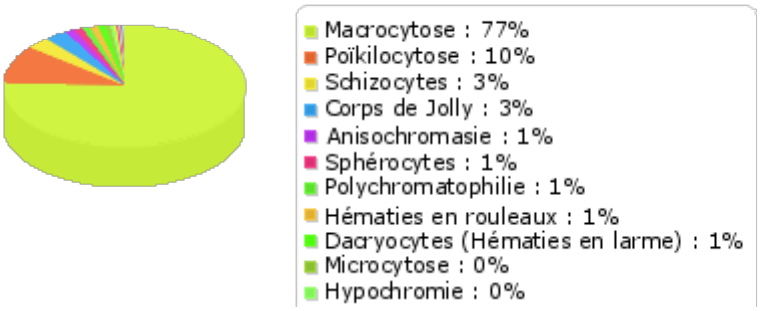

Commentaires Plaquettes :

Nombre de réponses analysées : 111

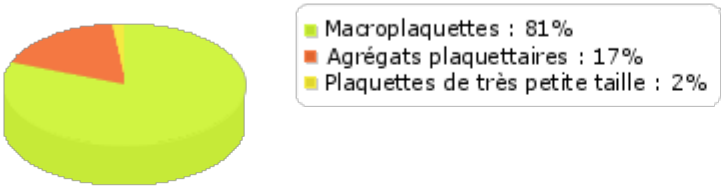

Commentaires leucocytes :

Nombre de réponses analysées : 613

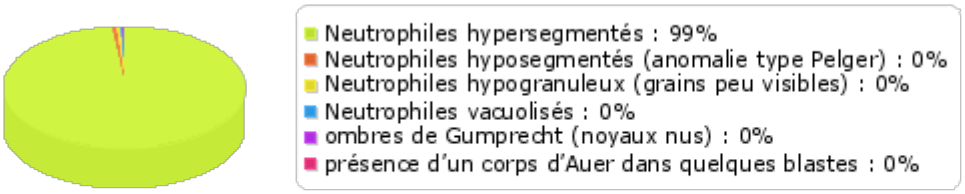

Dossier 2016-4/D: Anémie hémolytique auto-immune à auto-anticorps chaud

Données clinico-biologiques:

Hémogramme réalisé chez un homme de 75 ans. Les renseignements disponibles sont : consultation d'oncologie ; suivi pour un carcinome prostatique survenu il y a 6 ans, traité initialement par prostatectomie radicale. Récidive métastatique osseuse il y a 2 ans. Actuellement traité par hormonothérapie (Zytiga : abiratérone acétate ; Firmagon : dégarélix acétate ; Xgeva : Dénosumab)

GB 12.8 10e9/L, GR 1.86 10e12/L, Hgb 71 g/L, VGM 127 fl, TCMH 38.2 pg, CCMH 301 g/L, plaquettes 428 10e9/L, réticulocytes 309 10e9/L

Que vous évoque cet hémogramme et quelle est votre prestation de conseil ?

Critères de notation

A : Anémie hémolytique, réponse privilégiant une origine immune

B : Anémie hémolytique, réponse privilégiant une origine constitutionnelle

C : Proposition diagnostique argumentée mais anémie hémolytique non évoquée

D : proposition inadaptée (erreur de saisie, inversion de dossier…)

E : Absence de réponse

Images:

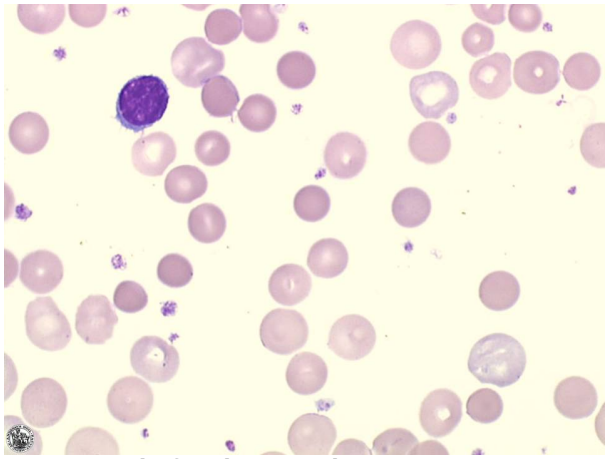

1. Aspect du frottis sanguin
Nombreux sphérocytes (diamètre réduit, aspect hyperdense, centre clair non visible) et nombreux réticulocytes (hématies polychromatophiles, plus grandes et bleutées)

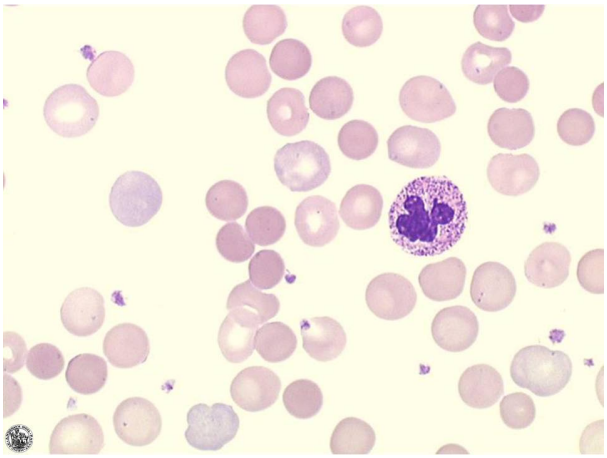

2. Aspect du frottis sanguin
Nombreux sphérocytes (diamètre réduit, aspect hyperdense, centre clair non visible) et nombreux réticulocytes (hématies polychromatophiles, plus grandes et bleutées)

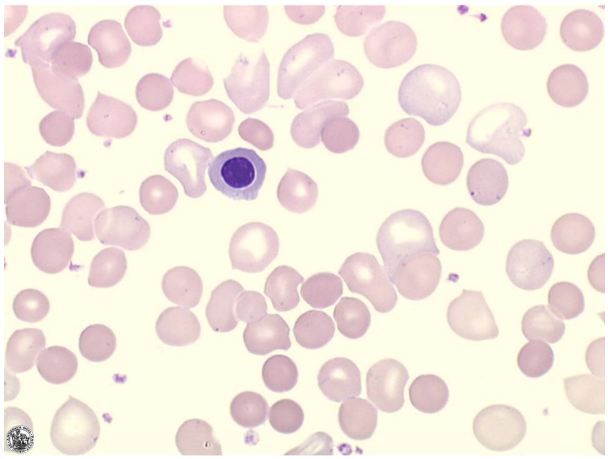

3. Aspect du frottis sanguin
Présence de quelques érythroblastes circulants (ici en raison de la forte régénération érythroblastique médullaire)

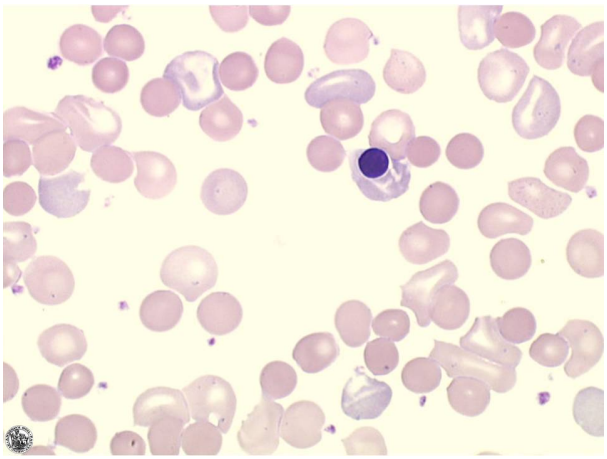

4. Aspect du frottis sanguin

Votre réponse :

Formule (%)	Vos résultats %	Z-score	Ensemble des réponses % attendu	Méd.	Moy.	Mini	Maxi	E-Type
Nb de leucocytes (en Giga/l)	-		12.8	0,0	0,0	0,0	0,0	0,0
Polynucléaires neutrophiles	-		48 %	54,0 %	54,2 %	39,0 %	80,0 %	4,6
Polynucléaires éosinophiles	-		0 %	1,0 %	1,0 %	0,0 %	42,0 %	0,0
Polynucléaires basophiles	-		0 %	0,0 %	0,0 %	0,0 %	36,0 %	0,0
Lymphocytes	-		47 %	35,0 %	35,4 %	0,0 %	54,0 %	4,7
Monocytes	-		5 %	8,0 %	7,9 %	0,0 %	20,0 %	1,8
Lymphocytes hyperbasophiles (type MNI)	-		0 %	0,0 %	0,0 %	0,0 %	42,0 %	0,0
Métamyélocytes neutrophiles	-		0 %	0,0 %	0,0 %	0,0 %	8,0 %	0,0
Myélocytes neutrophiles	-		0 %	0,0 %	0,0 %	0,0 %	18,0 %	0,0
Promyélocytes neutrophiles	-		0 %	0,0 %	0,0 %	0,0 %	2,0 %	0,0
Blastes	-		0 %	0,0 %	0,0 %	0,0 %	8,0 %	0,0
Cellules anormales (préciser en commentaire)	-		0 %	0,0 %	0,0 %	0,0 %	20,0 %	0,0
Erythroblastes (pour 100 leucocytes)	-		2	2,0	2,0	0,0	13,0	0,0

Réponses de l'ensemble des participants :

Nombre de participants : 700

Hypothèse diagnostique principale :

Nombre de réponses analysées : 699

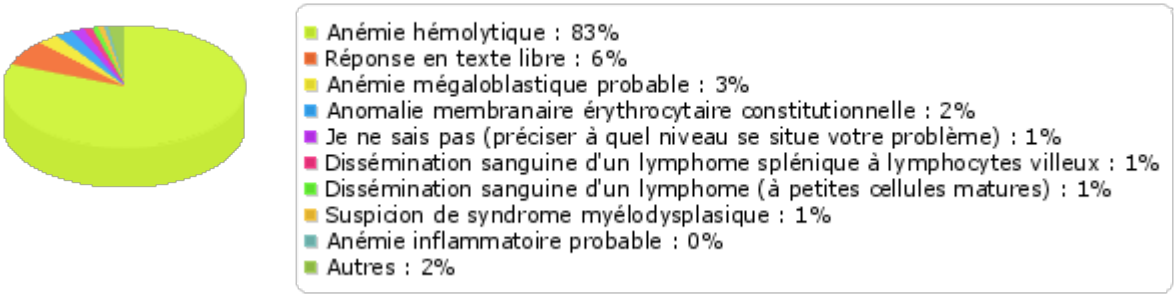

Note de l'ensemble des abonnés :

Nombre de réponses analysées : 700

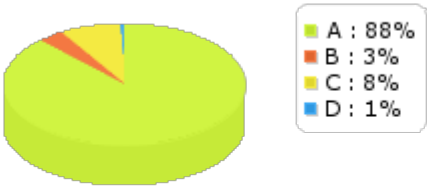

Analyse statistique des autres paramètres saisis :

Hypothèse diagnostique secondaire :

Nombre de réponses analysées : 145

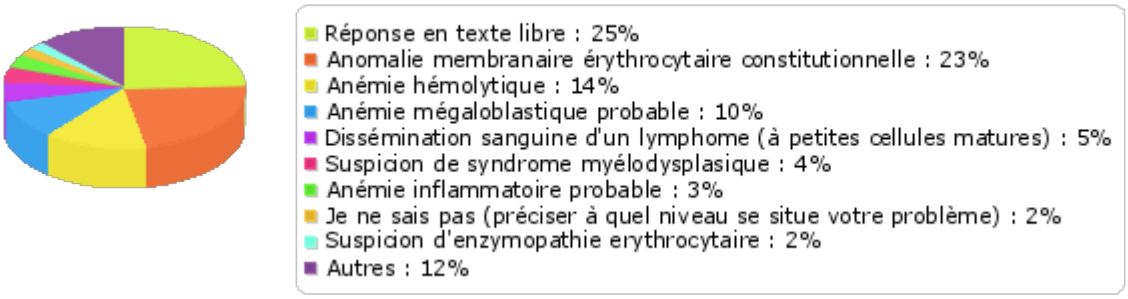

Commentaires GR :

Nombre de réponses analysées : 647



Commentaires Plaquettes :

Nombre de réponses analysées : 87

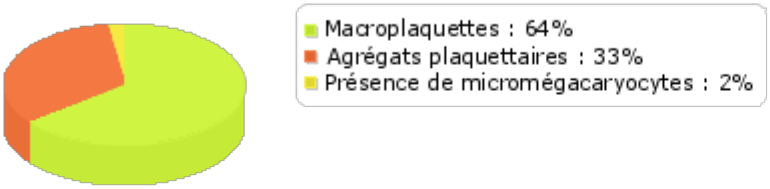

Commentaires leucocytes :
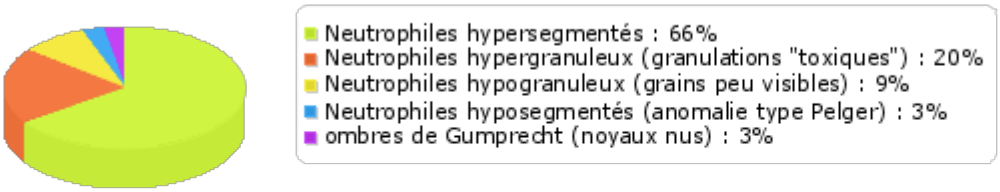
Nombre de réponses analysées : 35